



Received: 2 Jan 2024; Accepted: 2 March 2024; Published: 7 April 2024

TREATMENT OF SCABIOSIS AND TOXOCARIOSIS IN DOMESTIC CAT

Penanganan skabiosis dan toksokariosis pada kucing domestik

Kadek Lia Pramita¹, Putu Ayu Sisyawati Putriningsih^{2*}, I Gede Soma³

¹Praktisi Dokter Hewan, Tuban, Kuta, Bali, Indonesia 80361;

²Laboratorium Penyakit Dalam Veteriner, Fakultas Kedokteran hewan, Universitas Udayana, Jl. PB. Sudirman, Denpasar, Bali, Indonesia, 80234;

³Laboratorium Fisiologi, Farmakologi, dan Farmasi Veteriner, Fakultas Kedokteran Hewan, Universitas Udayana, Jl. PB. Sudirman, Denpasar, Bali, Indonesia, 80234.

*Corresponding author email: putu_ayu_sisyawati@unud.ac.id

How to cite: Pramita KL, Putriningsih PAS, Soma IG. 2024. Treatment of scabiosis and toxocariosis in domestic cat. *Vet. Sci. Med. J.* 6(04): 352-363.

<https://doi.org/10.24843/vsmj.2024.v06.i04.p04>

Abstract

Skin and digestive diseases are the most common problems encountered in cats. A six-month-old domestic cat with a body weight of 1.42 kg experienced problems with the skin and digestive system at the same time. Cases of cats complain that they often scratch and excrete worms when defecating, the feces are yellow and have a paste-like consistency. This research aims to determine the disease agent and intensity of infection that attacks cats so that appropriate treatment can be provided. On physical examination, alopecia, hyperkeratosis, crusting and scales were found on the head, bilateral ears, neck and elbow area. Supporting examinations carried out were skin examination using skin scraping, trichogram, cytological examination using the tape acetate method and otic swab with diffquick staining as well as fecal examination using the floating method and counting worm eggs using the Mc Master method. The diagnosis is confirmed based on the history, physical examination, and examination with results of scabiosis and toxocaryosis. The causative therapy used in this case was ivermectin (Ivomec®) injection at a dose of 300µg/kg BW subcutaneously given three times on days 0, 7 and 14 and pyrantel pamoate (Combantrin®) therapy at a dose of 25 mg/kg BW orally. Symptomatic therapy uses intramuscular injection of diphenhydramine HCl (2 mg/kg BW) and (chlorpeniramine maleate®) at a dose of 2 mg/head given 2x¼ orally given for three days, followed by supportive therapy given multivitamins and minerals (Caviplex®) given once a day orally for seven days. Topical therapy is given with sulfur soap to bathe cats at least once a week. The cat showed good progress starting from the third day, the level of pruritus decreased, then on the fourth day the cat did not expel worms from the anus and the stomach did not look as enlarged as when it was first examined, and on the sixth day it started to show hair growth, alopecia, crusting and hyperkeratosis began to decrease. After administering ivermectin the second time, the cat's case began to improve with the level of pruritus decreasing and the hair slowly growing. After the third injection, namely on the fourteenth day, the cat named Bolu was returned to its owner with improved skin condition and

no longer scratching. Based on the history, physical examination and laboratory examination, the cat was given therapy by administering antihistamines, antiparasitics, worm medicine, as well as support by administering vitamins and topical use of sulfur soap. It is important for cat owners to consistently bathe their cats and give them regular deworming medication to prevent recurrent infections.

Keywords: cat, *Sarcoptes scabiei*, scabiosis, toxocariosis, *Toxocara cati*.

Abstrak

Penyakit kulit dan pencernaan adalah masalah yang paling sering ditemui pada kucing. Kucing domestik berumur enam bulan dengan bobot badan 1,42 kg mengalami masalah pada sistem kulit dan pencernaan sekaligus. Kucing kasus memiliki keluhan sering menggaruk dan mengeluarkan cacing saat defekasi, feses berwarna kuning dan konsistensi seperti pasta. Penelitian ini bertujuan untuk mengetahui agen penyakit dan intensitas infeksi yang menyerang kucing kasus sehingga dapat memberikan treatment yang tepat. Pada pemeriksaan fisik ditemukan adanya alopesia, hiperkeratosis, krusta, dan *scale* pada area kepala, telinga bilateral, leher, dan area siku. Pemeriksaan penunjang yang dilakukan yaitu pemeriksaan kulit dengan *skin scrapping*, *trichogram*, pemeriksaan sitologi menggunakan metode *tape acetated* dan *otic swab* dengan pewarnaan *diffquick* serta pemeriksaan feses dengan metode apung dan perhitungan telur cacing dengan metode Mc Master. Diagnosis diteguhkan berdasarkan anamnesis, pemeriksaan fisik, dan pemeriksaan penunjang dengan hasil skabiosis dan toksokariosis. Terapi kausatif yang digunakan pada kasus ini adalah injeksi ivermectin (Ivomec®) dengan dosis 300 µg/kg BB secara subkutan diberikan sebanyak tiga kali pada hari ke-0, ke-7, dan ke-14 dan terapi pirantel pamoat (Combantrin®) dengan dosis 25 mg/kg BB secara per oral. Terapi simptomatis digunakan injeksi *diphenhydramine* HCl (2 mg/kg BB) secara intramuskular dan (*chlorpeniramine maleate*®) dengan dosis 2 mg/ekor diberikan 2x¼ secara per oral diberikan selama tiga hari, dilanjutkan dengan terapi suportif diberikan multivitamin dan mineral (*Caviplex*®) diberikan satu kali sehari secara per oral selama tujuh hari. Terapi topikal diberikan sabun sulfur untuk memandikan kucing minimal satu kali seminggu. Kucing menunjukkan perkembangan yang baik mulai hari ketiga tingkat pruritus berkurang, lalu hari keempat kucing tidak mengeluarkan cacing dari anus dan abdomen tidak terlihat membesar seperti pada awal diperiksa, serta pada hari keenam sudah mulai menunjukkan pertumbuhan rambut yang mengalami alopesia, krusta dan hiperkeratosisnya mulai berkurang. Setelah pemberian ivermectin kedua kalinya, kucing kasus sudah mulai membaik dengan tingkat pruritus semakin berkurang dan rambut perlahan-lahan tumbuh. Setelah injeksi ketiga yaitu pada hari keempat belas, kucing bernama Bolu dikembalikan ke pemilik dengan kondisi kulit membaik serta tidak menggaruk lagi. Berdasarkan anamnesis, pemeriksaan fisik, serta pemeriksaan laboratorium, kucing diberikan terapi dengan pemberian antihistamin, antiparasit, obat cacing, serta suportif dengan pemberian vitamin dan topikal menggunakan sabun sulfur. Perlu diperhatikan kepada pemilik kucing kasus agar konsisten untuk memandikan kucingnya serta memberikan obat cacing secara berkala untuk mencegah infeksi berulang.

Kata kunci: kucing, *Sarcoptes scabiei*, skabiosis, toksokariosis, *Toxocara cati*.

PENDAHULUAN

Penyakit kulit pada hewan yang sering dijumpai pada hewan kesayangan dan ternak adalah skabiosis. Skabiosis disebabkan oleh ektoparasit seperti *Sarcoptes scabiei*, *Notoedres cati* dan bersifat zoonosis. Famili *Sarcoptidae* yang mampu menularkan ke manusia adalah *Sarcoptes scabiei*, *Notoedres cati*, dan *Trixacarus caviae*. Salah satu literatur menyebutkan, tungau pertama kali ditemukan tiga ribu tahun yang lalu dan disebut dengan “lice in the flesh” atau kutu dalam daging (Iqomah *et al.*, 2020). Penyakit skabiosis pada kucing dapat menginfeksi

kucing pada segala usia, ras, maupun warna, baik jantan maupun betina (Calista *et al.*, 2019).

Toksokariosis pada kucing disebabkan oleh cacing dari genus *Toxocara*. Cacing *T. cati* dapat menular pada kucing secara oral dengan menelan telur infeksius dan hospes paratenik (cacing tanah, kecoa dan rodensia) dan secara *transmammary*. Telur cacing yang baru dikeluarkan bersamafeses belum infeksius. Larva berkembang dengan kondisi lingkungan yang sesuai hingga mencapai stadium larva dua yang infeksius (Gillespie, 2006). Larva infeksius setelah tertelan oleh kucing akan bermigrasi melalui vena porta menuju hati dan paru-paru, kemudian dibatukkan sehingga kembali ke saluran pencernaan dan dewasa di usus halus. Tidak semua larva akan mencapai tahap dewasa terutama pada hewan betina. Larva akan dormansi di otot dan saat kucing bunting, larva akan kembali aktif dan ditularkan secara *transmammary* (Nealma *et al.*, 2013). *Toxocara cati* umumnya menunjukkan gejala kekurusan, bulu kusam, perut membesar, muntah, serta diare (Calista *et al.*, 2019).

Penulisan laporan kasus ini bertujuan untuk mendiagnosis dan mengetahui keberhasilan terapi akibat infeksi tungau *Sarcoptes scabiei* dan *Toxocara cati* pada kucing domestik bernama Bolu, sehingga diharapkan dapat menambah referensi tindakan penanganan pada kasus skabiosis dan toksokariosis.

MATERI DAN METODE

Rekam Medik

Sinyalemen

Kucing kasus adalah kucing domestik bernama Bolu, berjenis kelamin betina, berumur 6 bulan, berwarna hitam, dengan bobot badan 1,42 kg.

Anamnesis

Kucing kasus mengalami gejala gatal-gatal dan sering menggosok-gosokkan tubuhnya di tembok/dinding sudah sejak umur empat bulan. Pemilik memelihara tiga ekor kucing, namun kedua kucing lainnya tidak menunjukkan gejala gatal ataupun menggaruk. Sistem pemeliharaan kucing tidak dikandangkan namun dilepasliarkan, kucing pulang ke rumah hanya untuk makan, minum, serta tidur bersama pemiliknya. Kucing kasus belum pernah divaksin dan belum pernah diberikan obat cacing. Pemilik pernah mengobati kucing kasus dengan obat *dexamethanose* (Dexaharsen®) tanpa anjuran dokter hewan. Kucing awalnya tidak pernah dimandikan, namun sejak lesi pada bagian wajah akhirnya kucing untuk pertama kalinya dimandikan dan shampoo yang digunakan yaitu *herbal neem shampoo*. Akan tetapi gejala pada kucing kasus masih belum menunjukkan perubahan. Keluhan lain yang dilaporkan pemilik adalah defekasi kucing tidak normal serta mengeluarkan cacing selama empat hari sebelum kucing diperiksa. Urin normal, nafsu makan masih normal, dan minum normal. Jenis pakan yang diberikan adalah nasi, ikan pindang, dan daging ayam.

Pemeriksaan Fisik

Pemeriksaan fisik kucing kasus dilakukan secara sistematis, dimulai dari kepala hingga ujung ekor yang dilakukan dengan empat cara yaitu; inspeksi, palpasi, auskultasi, dan perkusi. Kemudian juga melakukan pemeriksaan vital sign seperti denyut jantung, pulsus, capillary refill time, respirasi dan suhu.

Pemeriksaan Penunjang Pemeriksaan Darah Lengkap

Pemeriksaan laboratorium dilakukan untuk membantu dalam meneguhkan diagnosis kucing kasus. Salah satunya adalah pemeriksaan darah lengkap atau *complete blood count* (CBC). Sampel yang dipakai adalah darah yang diambil dari *vena cephalica* kemudian ditampung pada

tabung yang dilapisi *Ethylenediaminetetracetic acid* (EDTA) yang bertujuan untuk mencegah terjadinya pembekuan darah sehingga sampel darah yang diambil tidak menggumpal sebelum dilakukan pemeriksaan. Sampel darah yang sudah berada didalam tabung yang dilapisi EDTA dibawa ke Klinik Central Vet.

Pemeriksaan Kulit

Skin Scrapping

Pada pemeriksaan kulit menggunakan metode *deep skin scraping* ditemukan tungau *Sarcoptes scabiei*. Kerokan kulit diambil dari empat tempat yang berbeda yaitu telinga, kepala, leher, dan kaki belakang berdasarkan daerah yang menunjukkan lesi seperti hiperkeratosis, krusta, dan alopecia. Dilakukan dengan metode natif/langsung dengan cara mengerok pinggiran atau tepi lesi dan debris-debris menggunakan *blade*. Kerokan dilakukan dengan metode *deep skin scraping*. Kerokan kulit ditaruh di atas gelas objek setelah itu ditetesi KOH 10% yang berfungsi sebagai agen keratolitik yaitu untuk melisis keratin yang ada pada kerokan kulit kemudian ditutup dengan gelas penutup.

Pemeriksaan *Trichogram*

Pemeriksaan menggunakan metode *trichogram* dilakukan dengan cara menarik rambut keluar dari folikel dengan lembut namun paksa kearah pertumbuhan rambut. Hal ini akan meminimalkan artefak traumatis pada area rambut. Kemudian tempatkan sampel dalam minyak atau *baby oil* pada *object glass* dan letakkan *cover glass* diatasnya. Setelah itu, periksa dengan mikroskop perbesaran 40×, 100×, dan 400×.

Pemeriksaan Sitologi

Pemeriksaan menggunakan metode sitologi menggunakan tiga jenis pewarnaan yaitu eosin, methanol, dan methylene blue. Teknik pertama menggosok atau menggesekkan sesuatu pada permukaan kulit, ini jelas hanya bekerja pada permukaan yang lembab, eksudat, atau berminyak. Menggulung *cotton bud* dan memasukkannya kedalam telinga, kemudian letakkan pada *object glass* dengan ditetesi pewarnaan tersebut berturut-turut. Setelah kering, sampel diberikan minyak imersi maka bisa langsung diperiksa di mikroskop. Teknik kedua dengan menggunakan selotip bening yang sudah ditempelkan pada permukaan kulit kucing kasus (sisi lengket menghadap ke bawah) dan kemudian diletakkan juga sisi lengket menghadap ke bawah itu ke atas. Lalu ditetesi ketiga pewarnaan Diffquick pada kaca objek. Teknik ini sangat berguna pada kulit kering.

Pemeriksaan Feses

Metode konsentrasi sedimentasi digunakan untuk mengidentifikasi jenis telur cacing yang ditemukan, sedangkan untuk mengetahui intensitas infeksi dilakukan dengan metode modifikasi Mc Master (Thienpoint *et al.*, 1986). Feses dimasukkan ke dalam gelas plastik lalu ditambahkan air dengan perbandingan 1:10. Feses dan air diaduk sampai rata kemudian disaring, hasil saringan dimasukkan ke dalam tabung sentrifus selanjutnya disentrifus selama 3 menit dengan kecepatan 1500 rpm, proses diulangi sampai jernih. Setelah jernih supernatan dibuang hingga sisa sedikit, tambahkan larutan sukrosa 20% sampai penuh dari mulut tabung lalu diaduk dengan spatula, kemudian disentrifus dengan kecepatan 1500 rpm selama 3 menit. Lalu tambahkan sukrosa 20% sedikit demi sedikit memakai pipet pasteur melalui dinding tabung sampai permukaan cembung, lalu letakkan *cover glass* pada permukaan tabung selama 5 menit, kemudian *cover glass* diangkat dan diletakkan di atas *object glass* dan diperiksa di bawah mikroskop dengan perbesaran 100 kali (Levine, 1994).

Untuk mengetahui intensitas infeksi menggunakan metode modifikasi McMaster, prosedur

kerjanya yaitu feses ditimbang sebanyak 2 gr, ditaruh dalam gelas beker, ditambahkan NaCl jenuh sampai 60 ml kemudian diaduk hingga homogen dan disaring. Selanjutnya dihomogenkan menggunakan magnetic stirrer. Sebanyak 0,15 ml cairannya disedot menggunakan pipet berskala, kemudian dimasukkan ke dalam kamar hitung. Penghitungan dilakukan pada setiap kamar hitung menggunakan mikroskop.

HASIL DAN PEMBAHASAN

Hasil

Hasil pemeriksaan status praesens menunjukkan frekuensi degup jantung 144 kali/menit, frekuensi pulsus 112 kali/menit, frekuensi nafas 40 kali/menit, ketiganya masih dalam rentang normal, namun pada pemeriksaan *capillary refill time* (CRT) mengalami abnormal (lebih dari duadetik), suhu rektal meningkat yaitu 39,3⁰C.

Secara umum kucing kasus memiliki status gizi (*body condition score*) 2/5, dengan temperamen tenang namun waspada, dan sikap sering menggaruk. Serta memiliki skor pruritus yang tinggi pada saat pemeriksaan yaitu 8/10 dan untuk skor feses kucing kasus yaitu 6/7. Pemeriksaan fisik secara inspeksi dan palpasi pada hewan kasus dengan hasil bahwa secara umum kondisi hewan tidak normal karena kulit daerah leher, daun telinga bilateral terdapat krusta, alopesia, hiperkeratosis dan hiperpigmentasi. Rambut kucing kasus juga terlihat sangat kusam. Membran mukosa hidung, mata, telinga, dan kelamin normal kecuali mukosa mulut tampak pucat. Pada abdomen terlihat membesar, feses dengan konsistensi seperti pasta dan warna feses kuning kecoklatan, saat pemeriksaan telinga sampai pada liang telinga, terlihat kotor saat dilihat menggunakan otoskop.

Hasil pemeriksaan darah menggunakan alat Abaxis Vetscan HM5 v2.5 Hematology System North America, Union City, CA, USA, serial no. 360025415 disajikan pada Tabel 1.

Dari hasil pemeriksaan darah rutin (Tabel 1) didapatkan interpretasi leukositosis, neutrofilia, dan anemia normositik normokromik.

Hasil pemeriksaan *deep skin scraping* ditemukan tungau *Sarcoptes scabiei* sebagai berikut:

Pada pemeriksaan *trichogram* ditemukan rambut kucing banyak rambut yang patah terlihat pada area kepala dan leher yang mengindikasikan adanya gatal (pruritus).

Pada pemeriksaan menggunakan *tape acetate impression* (pewarnaan *diff quick*) tidak ditemukan agen tungau ekstrasfolikuler dan tidak ada indikasi mengarah ke jamur. Begitu pun dengan pewarnaan *diff quick otic swab* bilateral yang dilakukan yaitu hasilnya negatif tidak ditemukan agen *yeast* seperti *Malassezia spp*.

Pada pemeriksaan feses kucing kasus ditemukan adanya cacing nematoda berbentuk gilig panjang, memiliki tiga bibir pada bagian anterior, ujung posterior digitiform dan melengkung ke arah ventral (Soegiarto *et al.*, 2022). Feses dengan konsistensi feses tipe enam yaitu seperti pasta dan berwarna kuning (Lappin *et al.*, 2022). Pemeriksaan feses menggunakan uji apung ditemukan adanya telur cacing *Toxocara cati*. Telur yang ditemukan berbentuk subglobular dengan dinding tebal, berwarna kecoklatan, dinding dalam telur terdiri dari kitin dan transparan sedangkan dinding luar berlubang-lubang dan berisi morula (Sianturi *et al.*, 2016). Selanjutnya, dilakukan pemeriksaan feses secara kuantitatif yang bertujuan untuk memperkirakan intensitas (ringan-beratnya) suatu infeksi parasit. Setelah dilakukan perhitungan didapatkan hasil EPG (*Egg Per Gram*) menggunakan metode Mc Master ditemukan 200 telur cacing *Toxocara cati*, dimana infeksi ini tergolong sedang (Bowman *et al.*, 2002).

Diagnosis

Berdasarkan anamnesis, pemeriksaan fisik, dan pemeriksaan penunjang, kucing kasus bernama Bolu didiagnosis menderita skabiosis dan toksokariosis.

Prognosis

Prognosis untuk kucing Bolu adalah fausta, ini dikarenakan kucing mendapatkan penanganan lebih dini serta tingkah laku dan status fisiologis hewan yang masih aktif dan nafsu makan yang baik sehingga dengan pemberian terapi, diharapkan dapat mempercepat kesembuhannya.

Terapi

Terapi yang diberikan pada kucing kasus, yaitu dengan pemberian injeksi *diphenhydramine* dengan dosis 2 mg/kg BB, diberikan 0,2 mL secara intramuscular. Injeksi ivermectin (Ivomec®) dengan dosis 300µg/kg BB diberikan 0,04 mL secara subkutan diberikan sebanyak tiga kali pada hari ke-0, hari ke-7, dan hari ke-14 (Curtis., 2004; Huang *et al.*, 2013; Malik *et al.*, 2006). Pemberian pirantel pamoat (Combantrin® sirup) dengan dosis 10 mg/kg BB diberikan 1,42 mL secara per oral dengan pemberian satu kali. Selain itu, kucing kasus diberikan multivitamin dan mineral (Caviplex® sirup 60 mL) sebanyak 1 mL satu kali sehari selama tujuh hari dan antihistamin (chlorpeniramine maleate®) dengan dosis 2 mg/kg BB, sebanyak ¼ tablet dua kali sehari selama tiga hari secara per oral. Terapi topikal disarankan untuk memandikan hewan menggunakan sabun sulfur (Dermasep®), dimandikan minimal satu kali dalam seminggu.

Pembahasan

Menurut (Laksono *et al.*, 2018) tungau *S. scabiei* menginfeksi kulit induk semang dengan cara membuat terowongan pada lapisan epidermis (stratum korneum dan lucidum) kemudian mengisap cairan limfe dan memakan sel-sel epitel. Siklus hidup tungau *S. scabiei* diawali dengan tungau betina atau nimfa stadium kedua yang aktif membuat liang di epidermis atau lapisan tanduk. Di terowongan tersebut, tungau *S. scabiei* akan meletakkan telurnya. Telur tersebut akan menetas dalam 3-4 hari, lalu menjadi larva berkaki enam. Dalam kurun waktu 1-2 hari larva akan menjadi nimfa stadium I dan II yang berkaki delapan. Kemudian tungau akan berkembang menjadi dewasa dan mampu berkembang biak dalam 2-4 hari. Penularan antar penderita terjadi melalui kontak kulit, dalam bentuk larva, nimfa atau betina dewasa yang siap bertelur. Dalam beberapa hari tungau yang hidup di luar inang akan mati karena kekeringan (Wardhana *et al.*, 2006).

Rasa gatal yang ditimbulkan oleh aktivitas tungau membuat kucing terus-menerus ingin menggaruk, sehingga menunjukkan rasa gatal, kerontokan pada rambut, dan kerusakan pada kulit. Akibat dari garukan kulit tersebut, kemudian akan mengeluarkan cairan eksudat bening yang bila kering akan menjadi krusta (Asbita *et al.*, 2022). Pada kasus ini, kucing kasus mengalami alopecia yang ditandai dengan adanya kebotakan maupun patahan rambut pada daerah yang terinfeksi.

Berdasarkan pemeriksaan fisik yang didapat dari kasus ini yaitu membran mukosa mulut tampak pucat, abdomen mengalami pembesaran, feses kucing nampak tidak normal dengan konsistensi seperti pasta dan berwarna kuning kecoklatan serta ditemukan kucing kasus mengeluarkan cacing *Toxocara cati* dari anus. Adanya cacing yang banyak menyebabkan

penurunan penyerapan makanan hingga terjadi hipoalbuminea yang selanjutnya menyebabkan perut membesar (*pot belly*) (Overgaauw, 2013; Putra *et al.*, 2023). Pada kasus ini kucing kasus mengalami diare akibat dari adanya gangguan penyerapan pada saluran pencernaan karena infeksi parasite *T.cati*. Diare merupakan peningkatan frekuensi pengeluaran feses yang

mengandung air melebihi normal. Diare terjadi apabila terdapat gangguan transport terhadap air dan elektrolit pada saluran cerna (Putra *et al.*, 2023). Menurut Roeswondono *et al.*, (2019), infestasi ringan memiliki jumlah TTGT1-199, infestasi sedang memiliki jumlah TTGT200-999 dan infestasi berat memiliki jumlah TTGT>1.000, derajat keparahan infestasi tergantung jumlah cacing yang menginfestasi. Kucing yang terinfeksi cacing *Toxocara cati* memperlihatkan gejala kelemahan umum ekspresi muka tampak sayu, mata berair, dan mukosa mata maupun gusi tampak memucat. Hal itu dipicu oleh anemia yang diderita (Roeswondono, 2019).

Hasil pemeriksaan hematologi rutin menunjukkan adanya peningkatan WBC dan neutrofil. Kondisi leukosit meningkat ditunjukkan adanya peningkatan neutrofil pada pemeriksaan darah lengkap atau sering disebut dengan neutrofilia. Neutrofil merupakan sel radang yang muncul pertama dan banyak beredar di sirkulasi darah, sehingga apabila neutrofil aktif saat awal reaksi radang maka neutrofil dijadikan penanda inflamasi dari dalam tubuh (Mahindra *et al.*, 2020). Pada kucing kasus mengalami anemia normositik normokromik akibat kurangnya jumlah sel darah merah, kuantitas hemoglobin dan menurunnya hematokrit, dimana hal tersebut dikonfirmasi oleh data pemeriksaan hematologi yaitu adanya penurunan nilai RBC, HGB, dan HCT serta nilai MCV dan MCHC dalam batas normal (Lesmana, 2020). Menurut Paraningtyas *et al.* (2023), anemia yang diderita kucing kasus akibat *S.scabiei* disebabkan oleh rasa gatal, dimana kucing akan sering menggaruk dan mempengaruhi waktu istirahatnya. Secara tidak langsung, rasa gatal yang mengganggu menyebabkan kucing malas untuk makan sehingga nutrisi yang ada dalam tubuh berkurang dan mengakibatkan kucing kasus anemia.

Pengobatan skabiosis dan toksokariosis yang diberikan berupa terapi kausatif, simptomatis, dan suportif. Terapi kausatif adalah terapi untuk menghilangkan agen penyebab, dalam hal ini penyebab skabiosis adalah parasit sehingga diberikan ivermectin, sedangkan penyebab toksokariosis adalah cacing maka diberikan pirantel pamoat. Ivermectin adalah salah satu obat antiparasit karena memiliki aktifitas spektrum luas terhadap berbagai macam endoparasit dan ektoparasit (Omura, 2008). Ivermectin tidak dapat membunuh telur, sehingga harus dilakukan berulang sesuai dengan interval dan dosis (Rumpaisum *et al.*, 2021). Ivermectin bekerja dengan cara melepas *Gamma Amino Butyric Acid* (GABA) yang mencegah neurotransmitter sehingga menyebabkan paralisa pada ektoparasit dewasa (Sivajothi *et al.*, 2015). Combantrin dengan zat aktif yaitu pirantel pamoat turunan tetrahydropyrimidine yang berkhasiat sebagai *antihelminthic*

dan sangat efektif untuk pengobatan infeksi yang disebabkan oleh satu jenis cacing atau lebih di dalam usus. Obat ini bekerja sebagai agen depolarizing memblokir neuromuskuler, yang menyebabkan parasit lumpuh sehingga dikeluarkan bersama dengan feses (Putra *et al.*, 2023). Terapi simptomatis berupa pemberian antihistamin *diphenhydramine* HCl dan *Chlorpheniramine maleate* yang berguna untuk mengurangi intensitas menggaruk karena rasa gatal yang diderita kucing kasus (Klein *et al.*, 1999). Terapi suportif yang diberikan berupa Caviplex sirup dengan kandungan vitamin A, vitamin C, vitamin D, vitamin B1, vitamin B2, vitamin B6, vitamin B12, vitamin C, nikotinamid, Ca pantotemat, Ca laktat, Fe, gliserofosfat, asam glutamate bertujuan untuk mengatasi anemia. Zat besi (Fe) dan vitamin C merupakan faktor yang berhubungan dengan pembentukan sel darah merah dan hemoglobin dalam darah. Anemia karena kekurangan zat besi dipengaruhi juga oleh vitamin C, dimana vitamin C berfungsi mereduksi besiferri (Fe³⁺) menjadi ferro (Fe²⁺) dalam usus halus sehingga mudah diabsorpsi. Vitamin C berperan dalam memindahkan zat besi dari transferrin di dalam plasma ke ferritin hati. Sebagian besar transferin darah membawa zat besi ke sumsum tulang dan bagian tubuh lainnya. Di dalam sumsum tulang zat besi digunakan untuk membentuk hemoglobin. Sumsum tulang memerlukan prekursor seperti zat besi, vitamin C, vitamin B12, kobalt dan hormon untuk pembentukan sel darah merah dan hemoglobin (Wulandari P, 2015).

Kucing kasus Bolu juga diberikan terapi topikal menggunakan sabun antiparasit yang mengandung sulfur. Sulfur mempunyai sifat kimia mudah mengalami sublimasi, ketika terjadi proses menyublim maka sulfur akan berikatan dengan ion hidrogen dan membentuk hidrogen sulfida. Hidrogen sulfida tersebut bersifat racun terhadap organisme, apabila ektoparasit menelan sulfur maka akan berbentuk substansi *polythionic acid* yang bersifat racun bagi ektoparasit tersebut dan menyebabkan ektoparasit tersebut mati (Senthil *et al.*, 2008).

Hasil terapi yang diberikan selama dua minggu menunjukkan perkembangan yang baik dengan adanya perbaikan lesi kulit yang terlihat menuju ke arah normal. Pada hari ketiga gejala pruritus sudah mulai berkurang sedikit dan nafsu makan mulai membaik. Pada hari keempat sudah tidak ditemukan cacing yang keluar dari anus dan abdomen kucing sudah tidak terlihat membesar. Pada hari keenam sudah mulai menunjukkan mulai tumbuh rambut pada area kepala, leher, dan ekstremitas (bagian siku) yang mengalami alopesia dan krusta serta hiperkeratosisnya mulai berkurang. Pemberian vitamin selama satu minggu sangat berpengaruh untuk nafsu makan kucing kasus ini. Lalu, pada pemberian ivermectin kedua pada hari ketujuh kucing kasus sudah lebih membaik dengan tingkat pruritus semakin berkurang. Setelah injeksi ketiga yaitu pada hari keempat belas, kucing tidak ada gejala menggaruk serta rambut dan kulit sudah membaik.

SIMPULAN DAN SARAN

Simpulan

Berdasarkan anamnesis, pemeriksaan fisik, serta pemeriksaan laboratorium, kucing kasus dengan ras domestik ini didiagnosis menderita skabiosis dan toksokariosis. Terapi yang dilakukan pada kasus ini adalah dengan pemberian *dypenhydramine*, ivermectin, pirantel pamoat, antihistamin, suportif dengan pemberian vitamin, dan topikal dengan memandikan kucing kasus menggunakan sabun sulfur.

Saran

Edukasi perlu diberikan kepada pemilik untuk mencegah terjadinya infeksi berulang. Selama masa pengobatan sebaiknya kucing kasus diisolasi agar tidak menularkan penyakit ke kucing lainnya. Pemilik disarankan rajin memandikan kucing seminggu sekali menggunakan sabun sulfur. Pemberian obat cacing secara berkala, sebelum memberikan obat jenis apapun sebaiknya konsultasikan terlebih dahulu dengan dokter hewan agar tidak salah penanganan. Kebersihan lingkungan harus tetap dijaga.

UCAPAN TERIMA KASIH

Penulis mengucapkan terima kasih kepada dosen Ilmu Penyakit Dalam Veteriner, Universitas Udayana yang telah membimbing dan membantu dalam menyelesaikan laporan kasusnya, serta kepada Bapak I Putu Madu Sudana pemilik kucing kasus Bolu, dan semua pihak yang terlibat dalam penyusunan laporan kasus ini hingga selesai.

DAFTAR PUSTAKA

- Asbita IGAPU, Sudarjana M, Aryastuti AASA. 2022. Hubungan lama kontak dengan dermatitis kontak akibat kerja pada karyawan pencucian mobil di Denpasar. *Aesculapeus Medical Journal*. 2(1): 45-50.
- Bowman DD, Hendrix CM, Lindsay DS, Barr SC. 2002. *Feline clinical parasitology*. 1st ed. Iowa State University Press. Iowa. Pp. 281.
- Calista RMDP, Erawan IGMK, Widyastuti SK. 2019. Laporan kasus: penanganan toksokariosis dan skabiosis pada kucing domestik betina berumur enam bulan. *Indonesia Medicus veterinus*. 8(5): 660-668.

- Choe S, Kim S, Na KJ, Nath TC, Ndos BA, Kang Y, Eom KS. 2020. First infestation case of sarcoptic mange from a pet rabbit *oryctolagus cuniculus* in Republic of Korea. *The Korean Journal of Parasitology*. 58(3): 315.
- Curtis CF. 2004. Current trends in the treatment of *sarcoptes*, *cheyletiella* and *otodectes* mite infestations in dogs and cats. *Veterinary Dermatology*. 15: 108-114.
- Gillespie TR. 2006. Noninvasive assessment of gastrointestinal parasite infections in free ranging primates. *Journal Primatol*. 27:1129- 1143.
- Huang HP, Lien YS. 2013. Feline sarcoptic mange in Taiwan: A case series of five cats. *Veterinary Dermatology*. 24: 457-e105.
- Iqomah M, Suwarno N, Yuliani P. 2020. Cat scabies at the animal health clinic of Salatiga agriculture service on August to November 2020. *Journal of Parasite Science*. 4(2): 45- 48.
- Levine ND. 1994. *Buku pelajaran parasitologi veteriner*. Diterjemahkan oleh Prof. Dr. Gatut Ashadi. Gadjah Mada University Press. Yogyakarta.
- Wulandari P. 2015. Honey to prevent iron deficiency anemia in pregnancy. *Journal Majority*. 4(3): 90-95.
- Klein PA, Richard AFC. 1999. An evidence-based review of the efficacy of antihistamines in relieving pruritus in atopic dermatitis. *Archives of dermatology* 135(12): 1522-1525.
- Lappin MR, Zug A, Hovenga C, Gagne J, Cross. 2022. Efficacy of feeding a diet containing a high concentration of mixed fiber sources for management of acute large bowel diarrhea in dogs in Shelters. *Journal of Veterinary Internal Medical*. 36: 488-492.
- Lesmana HA. 2020. Knowledge and behavior relationships about nutrition to events anemia in a teenage princess in Bulanjahe Village, District Barusjahe Karo Regency in 2019. *Science Midwifery*. 9(1): 66-71.
- Mahindra AT, Batan IW, Nindhia TS. 2020. Gambaran hematologi anjing peliharaan di Kota Denpasar. *Indon. Med. Vet*. 9(3): 341-324.
- Malik R, Stewart KMK, Krockenberger MB, Pope S, Barrs VRD. 2006. Crusted scabies (*Sarcoptes mange*) in four cats due to *Sarcoptes scabiei* infestation. *Journal of Feline Medicine and Surgery*. 8: 327-339.
- Nealma S, Dwinata IM, Oka IBM. 2013. Prevalensi infeksi cacing toxocara cati pada kucing lokaldi wilayah. *Indonesia Medicus Veterinus*. 2 (4): 428-436.
- Thienpont D, Rochette F, Vanpatijs OFJ. 1986. *Helminthiasis by corprological examination*. Belgium : Jessen Research Foundation.

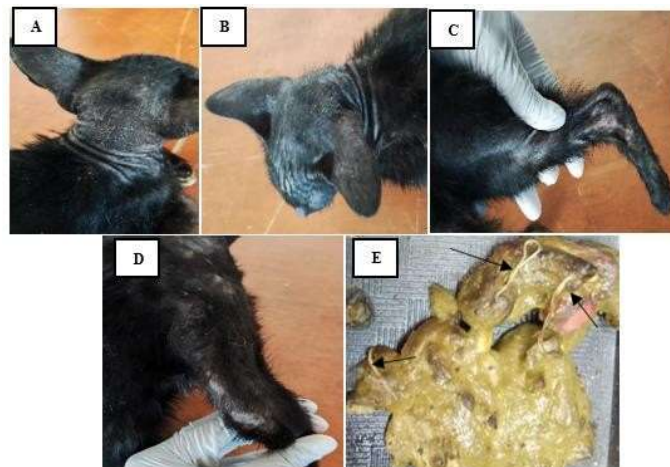
Tabel

Tabel 1. Hasil pemeriksaan darah rutin kucing kasus.

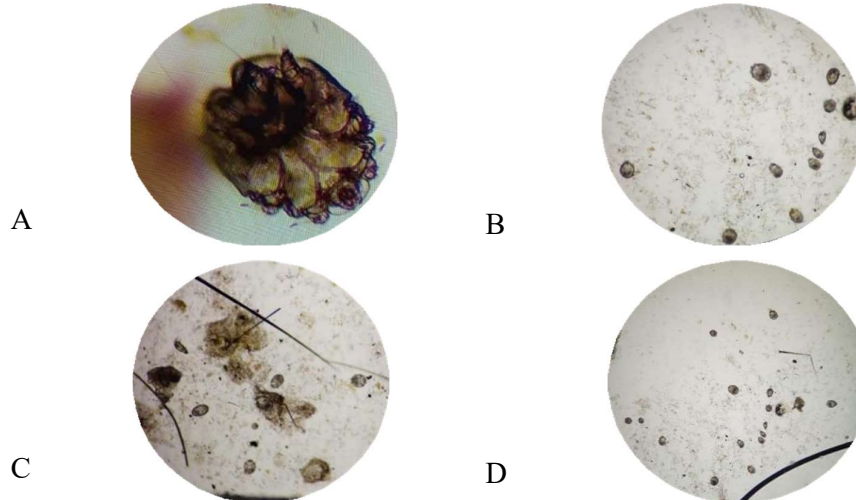
Hematologi rutin	Hasil	Nilai (rujukan)	Satuan	Keterangan
WBC	30,02	3,50-20,70	10 ⁹ /l	Meningkat
Limfosit	3,76	0,83-9,10	10 ⁹ /l	Normal
Monosit	1,08	0,09-1,21	10 ⁹ /l	Normal
Neutrofil	24,91	1,63-13,37	10 ⁹ /l	Meningkat
Eosinofil	0,25	0,02-0,49	10 ⁹ /l	Normal
Basofil	0,02	0,00-0,20	10 ⁹ /l	Normal
Limfosit%	12,5	0,0-100,0	%	Normal
Monosit%	3,6	0,0-100,0	%	Normal
Neutrofil%	83,0	0,0-100,0	%	Normal
Eosinofil%	0,8	0,0-100,0	%	Normal
Basofil%	0,1	0,0-100,0	%	Normal
RBC	6,57	7,70-12,80	10 ¹² /l	Menurun
HGB	9,1	10,0-17,0	g/dl	Menurun
HCT	29,94	33,70-55,40	%	Menurun
MCV	46	35-52	fl	Normal
MCH	13,9	10,0-16,9	pg	Normal
MCHC	30,5	27,0-35,0	g/dl	Normal
RDWc	20,8	18,3-24,1	%	Normal
PLT	445	125-618	10 ⁹ /l	Normal
MPV	11,1	8,6-14,9	fl	Normal

Keterangan: Hasil Pemeriksaan Darah Lengkap diperoleh dari Laboratorium Ilmu Penyakit Dalam Universitas Udayana. WBC: *White Blood Cells*, RBC: *Red Blood Cells*, HGB: *Hemoglobin*, HCT: *Hematocrit*, MCV: *Mean Corpuscular Volume*, MCH: *Mean Corpuscular Hemoglobin*, MCHC: *Mean Corpuscular Hemoglobin Concentration*, RDWc: *Red Cells Distribution Width*, PLT: *Platelet*, MPV: *Mean Platelet Volume*.


Gambar



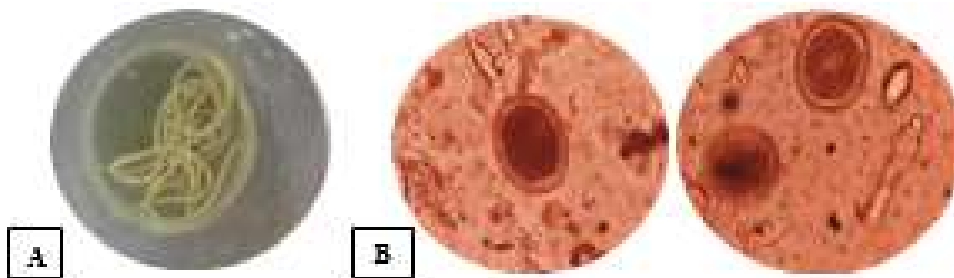
Gambar 1. (A). Alopecia, *scale*, hiperkeratosis, hiperpigmentasi pada leher dan kepala; (B). Alopecia, hiperkeratosis, *crusta*, pada daun telinga bilateral; (C). Alopecia, *crusta* pada extremitas caudal sinistra; (D). Alopecia, *crusta* pada extremitas cranial dextra; (E). Feses dengan konsistensi pasta dan berwarna kuning kecoklatan, serta ditemukan cacing dewasa *T. cati* (pahan hitam).



Gambar 2. Pemeriksaan *deep skin scrapping* di mikroskop: (A). area leher ditemukan tungau *S. scabiei* dewasa (Perbesaran 400×), (B). area kepala ditemukan tungau *S. scabiei* stadium larva (Perbesaran 40×), (C). area telinga ditemukan tungau stadium larva dan telur *S. scabiei* (Perbesaran 40×). (D) area telinga ditemukan stadium larva *S. scabiei* (Perbesaran 40×).



Gambar 3. Pemeriksaan *Trichogram* area leher, kepala banyak ditemukan adanya patahan rambut (panah).



Gambar 4. Pemeriksaan feses ditemukan (A): cacing dewasa *Toxocara cati*, (B): uji apung ditemukan telur *Toxocara cati* (Perbesaran 400×).



Gambar 5. Kondisi kucing kasus dari awal diperiksa hingga pasca pengobatan. (A). Pada hari ke-1 kucing masih aktif namun nafsu makan menurun, rambut kusam, alopecia, crusta, scale, hiperkeratosis, hiperpigmentasi area kepala, leher, telinga bilateral, kaki depan dan belakang, serta abdomen membesar; (B). Pada hari ke-3 tingkat pruritus mulai sedikit berkurang dan nafsu makan mulai membaik; (C). Pada hari ke-4 abdomen pasca pengobatan sudah tidak membesar namun rambut belum tumbuh merata; (D). Pada hari ke-6 sudah mulai menunjukkan mulai tumbuh rambut pada area kepala, leher, dan ekstremitas (bagian siku) yang mengalami alopecia dan krusta serta hiperkeratosisnya mulai berkurang; (E). Pada hari ke-7 tingkat pruritus berkurang; (F). Pada hari ke-14 kucing tidak ada menggaruk, alopecia, hiperkeratosis, *scale* pada area telinga bilateral, kepala, leher, pasca pengobatan sudah berkurang.